

银杏叶提取物对高脂胆固醇喂饲家兔 血管神经酰胺含量和泡沫细胞凋亡的影响

黑子清¹, 吴伟康², 孙惠兰², 黄河清², 谭红梅²

(1 中山大学第三附属医院, 广东 广州 510630;

2 中山大学医学院中西医结合研究所, 广东 广州 510080)

摘要:目的: 观察预防性应用银杏叶提取物对家兔实验性动脉粥样硬化的形成、血管壁神经酰胺量和泡沫细胞凋亡的影响, 探讨银杏叶提取物抗 AS 的作用及可能机制。方法: 将 24 只新西兰家兔随机分为 3 组: 正常对照组、高胆固醇组、银杏叶提取物组。分别给予普通饲料(正常对照组)和高胆固醇饮食(其它 2 组)喂养; 银杏叶提取物组另预防性给予银杏叶提取物; 实验结束后, 运用图象分析法测定主动脉内膜脂质斑块面积百分比; 用高效薄层层析扫描分析血管组织神经酰胺的变化; 用 Tunel 法检测血管组织泡沫细胞的凋亡指数。结果: 银杏叶提取物可明显缩小主动脉内膜脂质斑块面积, 降低动脉组织神经酰胺浓度, 减少血管壁泡沫细胞凋亡的数量。结论: 银杏叶提取物具有较好的抗 AS 作用, 神经酰胺与动脉粥样硬化形成和泡沫细胞凋亡有关。

关键词: 动脉粥样硬化; 神经酰胺; 银杏叶提取物; 细胞凋亡

中图分类号: R285.5 文献标识码: B 文章编号: 1005-9903(2005)02-0060-04

The Effects of Ginkgo Biloba Extract on Ceramide Content and Cell Apoptosis of Aorta in Rabbits Fed with High Cholesterol and Fat Diet

HEI Zi-qing¹, WU Wei-kang², SUANG Fe-nan², HUANG Ho-qing², TANG Hong-me², LO Hang-chuang²

(1 The Third Affiliated Hospital of Zhong Shang University, Guangzhou 510630, China;

2 Institute of Integrated Traditional Chinese and Western Medicine Sun Yat-sen
College of Medical Science, Guangzhou 510080, China)

Abstract: Objective: To observe the effects of ginkgo biloba extract on anti-atherosclerosis, ceramide content of aorta and foam cell apoptosis in experimental rabbits and study the possible mechanism. Methods: 24 rabbits were randomly divided into three groups. Control group was fed with a normal diet; High cholesterol group was fed 1% cholesterol and 5% fat diet; ginkgo biloba extract group was fed 1% cholesterol and 5% fat diet plus ginkgo biloba extract $2.0\text{g}\cdot\text{kg}^{-1}\cdot\text{d}^{-1}$. At the end of study, the plaque area were measures by image analysis, the aorta ceramide were detected by HPTLC and foam cell apoptosis were evaluated by TUNEL method. Results: Ginkgo biloba extract could diminish lipid plaque area on the aortic endothelium, reduce the levels of aorta ceramide and the apoptosis index. Conclusions: Ginkgo biloba extract has inhibitory effect on AS. The possible mechanism may be related to the decreased concentration of ceramide in aorta by treatment of ginkgo biloba extract.

Key words: Atherosclerosis(AS); Ceramide; ginkgo biloba extract; cell apoptosis

银杏(拉丁文, *Ginkgo biloba*) 提取物(*Ginkgo biloba extract*) 是从我国珍贵植物银杏叶子中的提出物, 其有效成分主要是银杏双黄酮、异银杏双黄酮、7-去甲基银杏双黄酮(总黄酮含量占 24%) 和银杏苦

内酯(总内酯 11%)。研究证实: 银杏叶提取物具有抗氧化损伤作用和抗动脉粥样硬化作用^[1]。近年来, 神经酰胺作为第二信使在细胞功能的调节作用受到重视, 是细胞程序性死亡的胞内信号^[2,3]; 细胞凋亡在动脉粥样硬化形成过程中起着重要作用^[4]。本研究将观察银杏叶提取物用药对高脂胆固醇喂饲兔动脉组织神经酰胺含量及泡沫细胞凋亡情况, 探讨两者之间的关系及银杏叶提取物抗动脉粥样硬化

收稿日期: 2004-04-21

基金项目: 国家自然科学基金资助项目[2000](NO: 30070930)

通讯作者: 黑子清, Tel: 13302211169

可能机制。

1 材料与方法

1.1 动物分组及处理 健康新西兰家兔 24 只, 体重 1.8~ 2.0kg, 雌雄不拘, 5~ 6 月龄, 购自中山大学中山医学院实验动物中心。将实验兔随机分为 3 组: 正常对照组(control group): 喂饲正常饲料; 高胆固醇组(High cholesterol group): 喂饲含 1% 胆固醇加 5% 猪油的饲料; 银杏叶提取物组(Ginkgo biloba extract group, 由浙江康恩贝公司提供, 批号 010202); 喂饲含 1% 胆固醇加 5% 猪油的饲料, 按人与动物公斤体重比例计算, 为临床剂量的 5 倍, 同时每兔每天给予 2g/kg(相当于药理中剂量)的银杏提取物, 每兔的药物拌于约 50g 基础饲料中喂饲, 待食完后再补足追加饲料。各组每只动物给食一般每日限制在 135~ 150g。分笼饲养, 自由饮水。实验满 10 周时, 取血及处死三组动物, 取主动脉标本, 作形态学检查, 以证实模型成功。

1.2 测定方法和观察指标

1.2.1 主动脉斑块面积计算 主动脉沿背部正中中线剪开, 用生理盐水清洗, 主动脉平铺黑色布板上摄像, 用 JVC 彩色图像摄录输入仪和德国 Kontron Ibas 2.5 全自动图象分析仪, 根据数字灰度图象, 测定主动脉脂质斑块面积百分比。

1.2.2 病理学检查 主动脉弓起始部 5mm 处取材 0.5cm 左右, 用含 0.1% DEPC 的 4% 多聚甲醛固定标本, 石蜡切片并经 HE 染色, 用德国 ZEISS Axiotron 研究显微镜, 200 倍下观病理组织片, 取斑块最厚处, 信号用 JVC 彩色图像摄录输入德国 Kontron Ibas 2.5 全自动图象分析仪计算主动脉血管内膜和中膜斑块面积、内膜斑块面积与中膜斑块面积比、内膜的厚度。

1.2.3 主动脉壁组织神经酰胺含量测量 动脉组织 400mg, 液氮中压碎成粉末状, 按 Jordi^[5] 方法提取总脂, 总脂提取后, 用氯仿溶解制备成一定浓度的溶液, 定容, 作为供试验样品溶液。取神经酰胺标准品对照, 加氯仿溶解成 1μg/1μL 液体; 显色剂的配制:

取 0.1mg 二氯荧光素, 溶于 100ml 乙醇; 高效硅胶薄层板(100mm × 100mm × 0.5) 110 °C 活化 0.5h; 标准曲线制备: 取神经酰胺对照品一定量, 加氯仿溶解成 1μg/μL 液体; 在高效薄层板上点样 1μL、2μL、4μL、8μL、16μL、32μL; 然后放入展开皿中, 用氯仿-甲醇-水(40: 10: 1) 作为展开剂, 展开 8.5cm 约 30~ 40min, 取出, 晾干, 均匀喷洒显示剂二氯荧光素溶液现色, 于 315nm 紫外灯下观察结果。用日本岛津 CS-930 双波长薄层扫描仪, 扫描波长为 315nm, Rf 为 0.86, 扫描定量, 制备标准曲线。样品测定: 取样品溶液, 分别于同一高效薄层板上计算样品中神经酰胺的量。在上述色谱条件下展开, 显色, 扫描定量, 用随引标准曲线计算样品中神经酰胺的量, 单位为 μg/mg。

1.2.4 泡沫细胞的凋亡情况 实验结束, 在主动脉弓起始部 5mm 处取材 0.2cm 左右, 用电镜液固定, 经超薄切片机切片后电镜下观察泡沫细胞凋亡情况。主动脉弓起始部取材 0.5cm 左右, 用含 0.1% DEPC 的 4% 多聚甲醛固定标本, 石蜡包埋和切片, 按 7-脱氧核糖核酸转移酶介导的原位缺口末端标记(TUNEL) 法测评动脉粥样斑块部泡沫细胞凋亡数量变化。用 JVC 彩色图像摄录输入仪和德国 Kontron Ibas 2.5 全自动图象分析仪 200 倍放大凋亡组织切片, 随机取 10 个视野, 测定阳性染色数及总细胞数, 计算凋亡指数。

1.3 统计学方法 应用 WIN98 中的 SPSS11.0 软件进行统计分析。具体方法为: 完全随机分组的多组均数比较的单因素方差分析(LSD) 法; 神经酰胺与斑块面积及细胞凋亡之间关系用线性相关分析。数据用均数 ± 标准差($\bar{x} \pm s$) 表示。

2 结果

2.1 主动脉斑块面积百分比和病理学变化 银杏叶提取物组斑块面积明显小于高胆固醇组($P < 0.05$)。主动脉光学显微镜观察: 主动脉内膜斑块厚度, 银杏叶提取物组低于高胆固醇组, ($P < 0.01$); 主动脉内膜斑块面积/中膜面积比值, 银杏叶提取物组明显低于高胆固醇组($P < 0.01$)。见表 1。

表 1 高胆固醇组和银杏叶提取物组主动脉病理改变比较($\bar{x} \pm s, n = 16$)

组别	斑块面积(%)	内膜斑块厚度(μm)	内膜斑块面积(μm ²)	内膜斑块面积/中膜面积比
高胆固醇组	34.79 ± 9.71	30.86 ± 13.59	3093.16 ± 873.62	0.72 ± 0.39
银杏叶提取物组	23.63 ± 9.53 ¹⁾	23.67 ± 16.27 ²⁾	2176.61 ± 1707.92 ²⁾	0.58 ± 0.18 ²⁾

与高胆固醇组相比 ¹⁾ $P < 0.05$, ²⁾ $P < 0.01$

从病变特点看, 高胆固醇组 HE 染色切片示脂质斑块弥漫且较厚, 呈丘状突向管腔面, 泡沫细胞多

达 10 余层, 并可见大量平滑肌细胞泡沫化, 银杏叶提取物组内膜斑块多较薄且局限, 泡沫细胞层约 3

~ 6 层,但仍可见泡沫化的平滑肌细胞。而正常对照组主动脉内脂平滑(图 1~A)

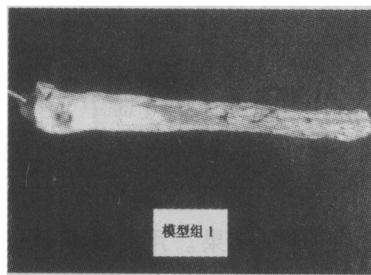


图 1 模型组脂质斑块分布广泛

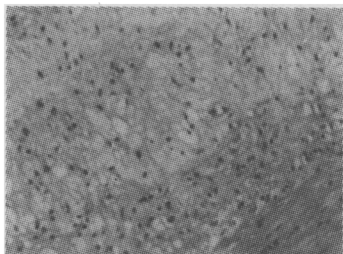


图 2 模型组 HE 染色病理片显示脂质斑块厚(x200)

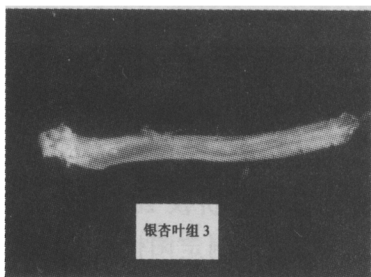

图 3 银杏叶组脂质斑块局限




图 4 银杏叶组 HE 染色病理片显示脂质斑块薄(x200)

2.2 动脉组织神经酰胺的含量 与对照组相比,高胆固醇组和银杏叶提取物组各组动脉壁组织神经酰胺含量增加($P < 0.01$ 或 $P < 0.05$),高胆固醇组动脉组织神经酰胺含量明显高于银杏叶提取物组($P < 0.05$),见表 2。

2.3 泡沫细胞凋亡情况 透射电镜下观察,高胆固醇组和银杏叶提出物组均可见典型的凋亡泡沫细胞,表现为凋亡的泡沫细胞核染色质浓缩及边集于核膜下,胞核体积减小,周围出现空腔,有碎裂的趋势,最终核固缩或胞核碎裂。正常组未见到典型凋亡的细胞。通过 TUNEL 法检测发现,高胆固醇组和银杏叶提取物组,细胞凋亡指数显著高于对照组,

($P < 0.01$);银杏叶提取物组,细胞凋亡指数低于高胆固醇组($P < 0.01$),见表 2。

表 2 银杏叶提取物对动脉壁组织神经酰胺和细胞凋亡指数的影响($\bar{x} \pm s, n = 24$)

组别	正常组	高胆固醇组	银杏叶提出物组
神经酰胺($\mu\text{g}/\text{mg}$)	4.09 ± 0.84	$8.91 \pm 1.45^{2)}$	$4.73 \pm 0.65^{1) 3)}$
凋亡指数(%)	1.08 ± 0.63	$39.88 \pm 14.52^{2)}$	$26.99 \pm 8.01^{2) 4)}$

与正常组相比¹⁾ $P < 0.05$,²⁾ $P < 0.01$;与高胆固醇组相比³⁾ $P < 0.05$,⁴⁾ $P < 0.01$

2.4 血管神经酰胺含量与动脉斑块面积进行相关分析 血管组织神经酰胺含量与动脉斑块面积呈明显正相关($r = 0.973, P < 0.01$);血管神经酰胺含量与凋亡指数呈显著正相关($r = 0.992, P < 0.01$)。

3 讨论

动脉粥样硬化是心脑血管病的主要病理基础,一般发生在大中动脉,呈现不同程度的内膜增厚、脂质沉着、纤维组织增生、形成脂质条纹及斑块,导致血管狭窄和阻塞,最终引起心脑血管组织等重要器官供血不足。本组实验所用银杏叶提取物,是银杏叶风干后,经醇提法而获取,总黄酮含量为 24.76%,总内酯含量为 11.81%。在本研究中每日给予 2g/kg 喂饲,结果发现,银杏叶提取物可阻止和延缓由高胆固醇所引起的家兔实验性动脉粥样硬化斑块的病理发展,表现为主动脉斑块面积减少,内膜厚度变薄,内膜斑块面积与中膜斑块面积比等病理改变均轻于高胆固醇组,说明银杏叶提取物确有抗动脉粥样硬化的作用,与其他学者研究结果相同^[1]。

近来研究证实血管组织富含鞘磷脂酶^[6];Marathe 等^[7]通过体外实验发现鞘磷脂酶活性增加时,促进了低密度脂蛋白在内皮细胞和平滑肌细胞的聚积,认为鞘磷脂酶影响了动脉粥样硬化的病理生理过程。神经酰胺是鞘磷脂酶水解细胞膜上鞘磷脂后的代谢产物,目前观点认为它是一个重要的第二信使,影响细胞的生长、分化、凋亡和损伤等多种病理、生理过程^[2,3]。本研究发现,单纯给予高胆固醇饮食,动脉壁组织神经酰胺含量明显增加,而喂饲银杏叶提取物后动脉组织神经酰胺含量低于高胆固醇组。通过相关分析表明:动脉壁神经酰胺与斑块面积呈显著正相关,提示动脉壁组织神经酰胺含量的改变与动脉粥样硬化形成有一定关系,有可能参与了动脉粥样硬化形成的调节,银杏叶提取物可能通过减少神经酰胺的产生减轻或延缓动脉粥样硬化的形成。

在 AS 形成过程中,内皮细胞、平滑肌细胞、泡沫

细胞均可发生凋亡。有研究发现,在早期损伤的脂质核附近可见到大量的泡沫细胞凋亡^[8]。本研究通过透射电镜下观察主动脉脂质斑块部泡沫细胞,发现模型组和银杏叶提取物组均可见有大量典型的凋亡泡沫细胞,而正常组未见到典型凋亡的细胞;银杏叶提取物组凋亡指数明显减少,表明银杏叶提取物能明显减少泡沫细胞凋亡。现有观点认为,神经酰胺作为第二信使,在细胞凋亡信号转导中起着重要的作用^[2];本研究通过相关分析发现:高胆固醇喂饲后,动脉壁神经酰胺与泡沫细胞凋亡指数呈显著正相关,提示动脉粥样硬化形成过程中,动脉壁组织神经酰胺含量的改变与动脉粥样斑块泡沫细胞凋亡有一定关系,神经酰胺可能起着引起细胞凋亡的第二信使作用。

参考文献:

- [1] 陈临溪,王蓉蓉,黄红林,等.银杏提取物对饲高胆固醇兔动脉粥样硬化作用 and 低密度脂蛋白体外氧化作用[J].心肺血管杂志,2001,20(1):46-49.
- [2] Johns DG, Charpie JR, Webb R C, et al. Is ceramide signaling

a target for vascular therapeutic intervention[J]. *Curr Pharm Des*, 1998, 4(6): 481-488.

- [3] 谭晓华.神经酰胺:细胞凋亡信号转导的第二信使[J].国外医学分子生物学分册,1999,21(1):10-12.
- [4] Muller K, Dulku S, Hardwick SJ, et al. Changes in vimentin in human macrophages during apoptosis induced by oxidised low density lipoprotein[J]. *Atherosclerosis*, 2001, 156(1): 133-144.
- [5] Jordi F, Lees M, Stanley GH. A simple method for the isolation and purification of total lipids animal tissues[J]. *J Biol Chem*, 1956, 23(3): 497-509.
- [6] Sudhir M, Scott LS, Micheal J, et al. Human vascular endothelial cells are a rich and regulatable source of secretory sphingomyelinase[J]. *J Biological Chemistry*, 1998, 273(7): 4081-4088.
- [7] Marathe S, Kuriakose G, Williams K, et al. Sphingomyelinase, an enzyme implicated in atherogenesis, is present in atherosclerotic lesions and binds to specific components of the subendothelial extracellular matrix [J]. *American Heart Association*, 1999, 19(11): 2648-2658.
- [8] Pan J, Chau L. Copper induced apoptosis and immediate early gene expression in macrophages[J]. *Atherosclerosis*, 1999, 146(1): 45-52.